

## ATUALIZAÇÃO SOBRE PACIENTES COM HERPES VÍRUS HUMANO (HHV-8) E HIV/AIDS QUE DESENVOLVERAM SARCOMA DE KAPOSI: revisão integrativa

Andréia Paixão Rodrigues<sup>1</sup>

Julyana Cândido Bahia<sup>2</sup>

Lilian Carla Carneiro<sup>3</sup>

Mônica de Oliveira Santos<sup>4</sup>

**RESUMO:** O agente causador do Sarcoma de Kaposi (SK) é o herpes vírus humano tipo 8 (HHV-8). Sabe-se que pacientes imunossuprimidos apresenta maior chance de desenvolver tumores e, portanto, esse artigo teve como objetivo caracterizar, através do estudo de artigos científicos, os pacientes com HIV/AIDS infectados pelo vírus HHV-8 que desenvolveram SK e suas manifestações clínicas. Utilizamos como metodologia a pesquisa e revisão integrativa da literatura sobre os assuntos correlacionados ao objetivo do artigo. Foi possível apresentar dados sobre o aumento na prevalência do HHV-8 em pessoas vivendo com HIV/AIDS, principalmente na África subsariana e também relatar novidades na caracterização de antígenos de HHV-8 para seu controle e tratamento. Infelizmente os bancos de dados sobre o diagnóstico e segmento para o tratamento de pacientes positivos para o HHV-8 e HIV é muito incompleto impossibilitando dados mais conclusivos no Brasil.

**Palavras Chave:** Sarcoma de Kaposi. Herpes Vírus Humano. HHV 8. SKHV. HIV.

---

## UPDATE ON PATIENTS WITH HERPES HUMAN VIRUS (HHV-8) AND HIV/AIDS WHO DEVELOPED KAPOSI'S SARCOMA: integrative review

**ABSTRACT:** The causative agent of Kaposi's sarcoma (SK) is human herpes virus type 8 (HHV-8). It's known that immunosuppressed patients are more likely to develop tumors and, therefore, this article aimed to characterize, through the study of scientific articles, patients with HIV/AIDS infected with the HHV-8 virus who developed KS and its clinical manifestations. We used as methodology the research and integrative review of the literature on the subjects correlated to the objective of the article. It was possible to present data on the increase in the prevalence of HHV-8 in people living with HIV/AIDS, mainly in sub-Saharan Africa and also to report novelties in the characterization of HHV-8 antigens for their control and treatment. Unfortunately the databases on the diagnosis and segment for the treatment of patients positive for HHV-8 and HIV are very incomplete making impossible data more conclusive in Brazil.

**Key words:** Kaposi's sarcoma. Herpes Human Virus. HHV 8. SKHV. HIV.

### 1. INTRODUÇÃO

---

<sup>1</sup> Biomédica. Especialista em Análises Clínicas.

<sup>2</sup> Enfermeira. Mestranda em Educação e Saúde. FEN/Universidade Federal de Goiás.

<sup>3</sup> Biomédica. Professora Adjunto IPTSP/ Universidade Federal de Goiás. Pós-doutorado em Diagnóstico molecular e por imagem de doenças infecciosas e parasitárias.

<sup>4</sup> Bióloga. Pós-doutorado em Ciências da Saúde. IPTSP/ Universidade Federal de Goiás. *Corresponding author:* Dra. Mônica de Oliveira Santos. Phone: + 55 62984234217. E-mail address: mosbio21@gmail.com

O Vírus da Imunodeficiência Humana (HIV) representa um importante problema de saúde pública e clínica em todo mundo. De 2007 até junho de 2017, foram notificados no Sinan (Sistema de Informação de Agravos de Notificação) 194.217 casos de infecção pelo HIV no Brasil, sendo (67,9%) casos em homens. Só em 2016 foram notificados 37.884 novos casos de infecção pelo HIV (BRASIL, 2017).

O Vírus da Imunodeficiência Humana (HIV) representa um importante problema de saúde pública e clínica em todo mundo. De 2007 até junho de 2017, foram notificados no Sinan (Sistema de Informação de Agravos de Notificação) 194.217 casos de infecção pelo HIV no Brasil, sendo (67,9%) casos em homens. Só em 2016 foram notificados 37.884 novos casos de infecção pelo HIV (BRASIL, 2017).

Manifestações cutâneas associadas à infecção pelo HIV atingem 90% dos pacientes durante a evolução da Síndrome da Imunodeficiência Adquirida (SIDA/AIDS), em muitos casos aparecem como primeira manifestação da infecção (SAMPAIO, 2013). Devido à introdução da terapia antirretroviral (TARV) cada vez mais precoce, a manifestação do Sarcoma de Kaposi (SK) diminuiu ao longo do tempo, contudo essa neoplasia ainda é frequente sobretudo em pacientes que demoram a receber a TARV e em países endêmicos da África subsaariana e Ásia Central (DITTMER; DAMANIA, 2016).

Estudos apontam um novo contexto clínico, como demonstra o estudo de CRUMCIANFLONE et. al., (2010) que observaram um aumento na proporção de casos de SK não relacionados à síndrome inflamatória associada à reconstituição imune (SIR) em pessoas vivendo com HIV/AIDS apresentando elevada contagem de linfócitos TCD4+. Outro estudo em Cuba, observou que não houve declínio da incidência do SK, apesar da TARV ser disponível e sem custo para pessoas infectadas pelo HIV desde 2001 (KOURÍ et. al., 2012; CAHÚ, 2015).

O agente causador do SK é o herpes vírus humano tipo 8 (HHV-8). Um aumento na prevalência deste vírus foi demonstrado em pessoas vivendo com HIV/AIDS (PALELLA et. al., 1998; REINHEIMER et. al., 2011; DITTMER; DAMANIA, 2016).

Em 1872, o SK foi descrito pelo dermatologista Húngaro, Moriz Kaposi e classificado em quatro variantes clínico-epidemiológicas (CAHÚ, 2015). Essas variantes incluem o SK clássico, o endêmico na África subsaariana (SK-africano), iatrogênico relacionado à imunossupressão em pacientes transplantados e epidêmico relacionado à AIDS (SK-AIDS). O

SK é o tumor mais comum em pessoas vivendo com HIV/AIDS desde o advento da epidemia de AIDS, em 1981 (MOHANNA et. al., 2005; CAHÚ, 2015).

O SK é um tumor linfoangioproliferativo raro, multifocal. Histologicamente caracteriza-se pela proliferação de células fusiformes derivadas do endotélio pela presença de permeabilidade vascular e pela presença de infiltrado inflamatório. Esta doença afeta, sobretudo a pele e mucosas, podendo atingir igualmente gânglios linfáticos e órgãos viscerais. Os doentes com SK no geral são assintomáticos e os sintomas e sinais são por vezes inespecíficos em fases precoces. Normalmente surgem lesões cutâneas na forma de máculas/pápulas, avermelhadas/rosadas ou acastanhadas, com ou sem linfedema associado. Podem surgir sintomas como tosse seca e toracalgia assim como alterações gastrointestinais se as lesões envolverem órgãos viscerais (MANSINHO et. al., 2015).

Esse trabalho teve como objetivo caracterizar, conforme a literatura, os pacientes com HIV/AIDS infectados pelo vírus HHV-8 que desenvolveram Sarcoma de Kaposi e suas manifestações clínicas.

## 2. METODOLOGIA

Foi realizado um levantamento bibliográfico, utilizando-se como descritores: HIV; AIDS; SIDA; Herpes Vírus Humano; HHV-8; Sarcoma de Kaposi; SK, SKHV. Foram usados os indexadores Scientific Electronic Library Online (SCIELO), Literatura Latino-Americana e do Caribe em Ciências da Saúde (LILACS) e NCBI (National Center for Biotechnology Information advances science and health) no período de 1998 a 2018 para língua portuguesa e inglesa. Como critérios de seleção foram considerados os artigos com dados bibliográficos que atendiam os temas de interesse e outras informações específicas correlacionadas ao assunto.

## 3. REFERENCIAL TEÓRICO

### 3.1. Histórico do *Human Immunodeficiency Virus* ou vírus da imunodeficiência humana (HIV/VIH)

A Síndrome da Imunodeficiência Adquirida (SIDA/AIDS) foi reconhecida como uma nova doença pelo Centers for Disease Control (CDC) no início da década de 80, quando aumentou o número de jovens homossexuais que sucumbiam a infecções oportunistas e formas raras de câncer, tornando-se uma das mais devastadoras epidemias da história

(MALDONADO et. al.; 2015). Seu agente etiológico, um retrovírus denominado vírus da imunodeficiência humana (VIH/HIV), é transmitido por via sexual, intravenosa e percutânea. A maior parte (mais de 80%) dos portadores contrai o vírus por contato sexual, tornando-se então uma doença sexualmente transmissível (DST). A infecção pelo HIV é caracterizada pela disfunção imunológica crônica e progressiva devido ao declínio dos níveis de linfócitos TCD4, impulsionada pela inflamação a qual estimula a proliferação celular e a transcrição do vírus (WHO, 2014; MALDONADO et. al.; 2015).

Os portadores do vírus, quando não tratados, sucumbiam rapidamente devido à progressão da imunodepressão intensificada pelas infecções causadas por agentes oportunistas (bactérias, microbactérias, vírus, fungos e protozoários). Entretanto, o curso clínico desta doença foi dramaticamente alterado com a introdução da terapia com drogas antirretrovirais, em 1987, pelo uso de profilaxias para infecções oportunistas e revolucionado mais tarde, em 1996, pelo tratamento combinado de drogas – terapia antirretroviral de alta potência (TARV/HAART). Nos três anos que se seguiram, as incidências de hospitalização e mortalidade pela AIDS caíram de 60 a 80%. Os portadores do HIV passaram a ter maior sobrevida e não padeciam tanto das infecções oportunistas, passando a exibir outras afecções relacionadas ao grau de imunossupressão do hospedeiro, inclusive neoplasias (WHO, 2014; MALDONADO et. al. 2015; UNAIDS, 2017).

As pessoas com infecção pelo HIV/AIDS têm o risco elevado de câncer. Em comparação com a população em geral, indivíduos infectados com HIV têm risco de 3.640 vezes maior de adquirir SK, causado pelo vírus do herpes humano tipo 8 (HHV-8) (WHO, 2014; MALDONADO et. al.; 2015).

### 3.1.1. Epidemiologia do HIV

A epidemia da infecção pelo HIV continua a ser de longo alcance no mundo, estima-se que 36,9 milhões de pessoas no mundo estão contaminadas com o vírus, sendo que as novas infecções ultrapassaram o número de mortes. O número de pessoas desenvolvendo a AIDS vem diminuindo, em grande parte pelo aumento do acesso a terapias antirretrovirais. O último relatório, em junho de 2017 relata que cerca de 21,7 milhões de HIV positivos estão fazendo o uso da terapia antirretroviral (UNAIDS, 2017). Regiões tropicais, incluindo África subsaariana, Caribe, América Latina, Índia e sudeste da Ásia respondem por mais de 80% das infecções por HIV no mundo (SAMPAIO, 2013; UNAIDS, 2017).

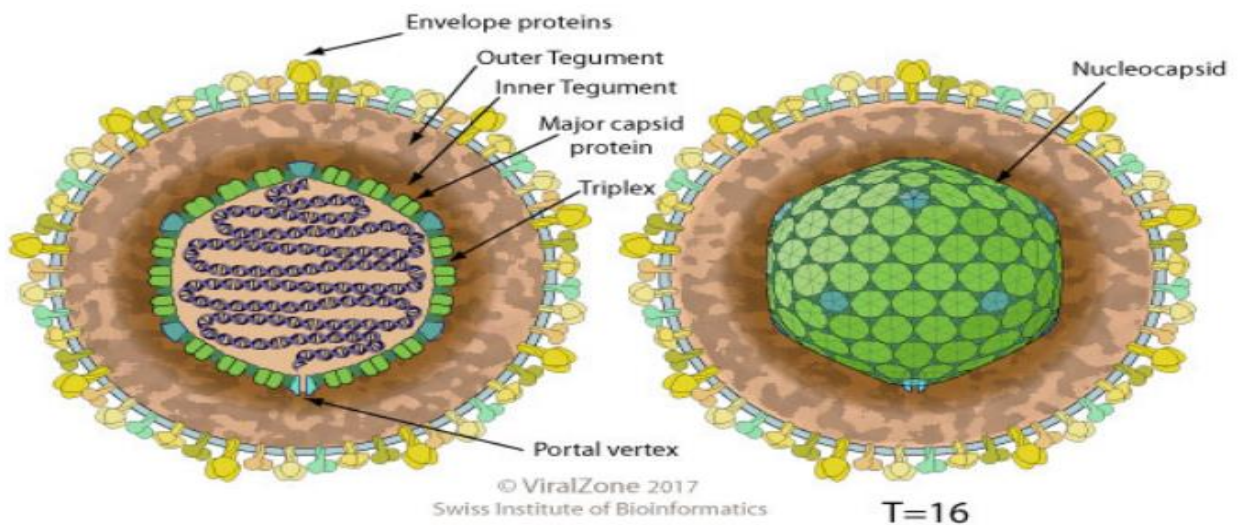
No Brasil, os primeiros casos de AIDS foram identificados no início da década de 1980, sendo os primeiros registros predominantemente envolvendo homossexuais adultos, usuários de drogas injetáveis e hemofílicos. Depois de 30 anos, o país tem como panorama uma epidemia estável e concentrada em alguns subgrupos populacionais em situação de vulnerabilidade, como os usuários de drogas ilícitas, homossexuais do sexo masculino e mulheres profissionais do sexo. Segundo o Boletim Epidemiológico AIDS e DST de 1980 a dezembro de 2017, foram identificados no país 882.810 casos de AIDS, com a mortalidade de 247.460 (BRASIL, 2017).

### 3.2 Caracterização do Herpes Vírus Humano 8 (HHV-8)

O HHV-8 é também conhecido como herpes vírus associado ao Sarcoma de Kaposi (SKHV). É o agente causador de quatro classes de SK: endêmico, clássico, iatrogênico e SK associado à AIDS; destes o SK endêmicos e SK-AIDS são os mais agressivos (PORTER et al., 1998; CAHÚ, 2015). O HHV-8 foi detectado em linfoma de efusão primária, linfoma associado ao SKHV e alguns casos de doença multicêntrica de Castleman (MCD) e da síndrome da citoquina inflamatória do SKHV (KATANO, 2018).

O HHV-8 é classificado no Grupo I como vírus de dupla fita de DNA (dsDNA), pertencente a Ordem *Herpesvirales*, Família *Herpesviridae*, Subfamília *Gammaherpesvirinae* e Gênero *Rhadinovirus*. Apresenta o capsídeo icosaédrico com 162 capsômeros e glicoproteínas incorporadas ao envelope lipídico. Seu genoma é linear com cerca de 120 a 240 kb de nucleotídeos (Figura 1) (SIB, 2017). Em 2010, o HHV-8 foi classificado pela Agência Internacional para Pesquisa do Câncer (IARC) como agente carcinogênico do grupo 1 (IARC, 2012).

**FIGURA 1:** Caracterização do capsídeo e do genoma do HHV-**VIRION**



**Fonte:** SIB, 2017. Disponível em: <https://viralzone.expasy.org>.

Com o desenvolvimento das técnicas moleculares, 7 subtipos (genótipos) do HHV-8 foram identificados e caracterizados, sendo (A, B, C, D, E, F e Z). Análises do gene K1, da região conservada da ORF 26E e de ORFs altamente variáveis (VR1 e VR2) servem para genotipar (TOZETTO-MENDOZA et al., 2016; SCHNEIDER; DITTMER., 2017). Estudos de adaptação gênica e metabólica, silenciamento e mecanismos epigenéticos apontam para diferentes propriedades tumorigênicas e patogênicas dos subtipos do HHV-8 que parecem estar distribuídos de forma heterogênea em todo o mundo exibindo clusters étnicos e geográficos claros (TOZETTO-MENDOZA et al., 2016; ISAACS et al., 2016).

O HHV-8 pode replicar seu DNA usando o mecanismo de replicação da célula hospedeira e também formar um epissoma de DNA viral circular e permanecer latente nos linfócitos B (GRINDE, 2013; SIB, 2017).

Estudos demonstram que SKHV agrupa seus genomas de forma estável através de gerações para se manter extracromossômico, esse agrupamento afeta o particionamento viral e fornece uma estratégia evolutiva eficaz para aumentar rapidamente o número de cópias de genomas de SKHV por célula em detrimento do número total de células infectadas (CHIU et al., 2017; SERQUIÑA; ZIEGELBAUER, 2017).

### 3.2.1. Infecção pelo HHV-8



Inicialmente, antes de estabelecer latência, o vírus passa por replicação lítica por aproximadamente 72–96 horas. Uma eventual reativação do ciclo lítico promove a dispersão de vírions do reservatório linfóide para outros tipos de células alvo, como as células endoteliais (WEST, WOOD 2003; KRISHNAN et. al., 2004). Essa reativação pode ocorrer na presença de estresse ambiental, como superinfecção por outro vírus ou ação de compostos como o butirato e ésteres de forbol (LAURENT et. al., 2008). Posteriormente, o HHV-8 estabelece latência no núcleo celular, onde o seu material genético pode ser encontrado inserido no genoma da célula ou de forma episossomal e permanece por toda a vida do hospedeiro (CAHÚ, 2015; SERQUIÑA; ZIEGELBAUER, 2017).

Em sua maioria, os casos de infecção primária são assintomáticos, no entanto, dos poucos relatos de infecção primária sintomática, destacam-se a hiperplasia angiolímfóide, o SK em pessoas vivendo com HIV/AIDS e a síndrome viral caracterizada por febre, fadiga, linfadenopatia, diarreia e rash cutâneo (OKSENHENDLER et. al., 1998; WANG et. al., 2001; LAURENT et. al., 2008). Também foi relatado rash máculo papular febril em uma criança egípcia imunocompetente (ANDREONI et. al., 2002; CAHÚ, 2015) e em paciente idoso, com leucemia linfocítica crônica (LLC), HIV-negativo e sem terapia imunossupressora (VUČINIĆ et al., 2018).

### 3.2.2. Transmissão do HHV-8

O HHV-8 pode ser transmitido pela via horizontal, principalmente em populações endêmicas para a infecção, através da saliva, como da mãe para o filho na infância e entre crianças de faixa etária próxima, a transmissão continua ao longo da vida, provavelmente de maneira intermitente (BORGES et. al., 2012). Além disso, o DNA do HHV-8 pode ser detectado com frequência na saliva de homens que fazem sexo com homens (HSH). Além disso, a saliva como importante meio de propagação do HHV-8 é compatível com a transmissão sexual, uma vez que o contato mais íntimo durante a relação favorece essa via de transmissão e onde é possível detectar elevados níveis do DNA viral em pacientes com SK clássico e em indivíduos infectados pelo HHV-8 que não desenvolveram SK (WEBSTER-CYRIAQUE et. al., 2006; MANCUSO et. al., 2011; CAHÚ, 2015).

A transmissão sexual em países de baixa prevalência ocorre dentro de grupos que apresentam comportamento de risco, como os HSH, cuja transmissão está associada ao número de parceiros (ENGELS et. al., 2007; CAHÚ, 2015). E também a relatos de

contaminação por transplantes de órgãos e compartilhamento de agulhas contaminadas (GOVINDAN, 2016; SIB, 2017).

### 3.2.3. Diagnóstico do HHV-8

Não há padrão ouro para o diagnóstico da infecção pelo HHV-8, o que dificulta a escolha de um teste de triagem (MOHANNA et. al., 2005). Atualmente existem biomarcadores, e há sobreposição significativa com distúrbios malignos, autoimunes e infecciosos (FAJGENBAUM et al., 2017). Os testes sorológicos disponíveis incluem o ensaio de imunofluorescência indireta (IFA) que foi o primeiro aplicado aos inquéritos epidemiológicos, utilizando células de linfoma de efusão primária infectadas pelo HHV-8, com ou sem indução da replicação lítica viral para a detecção de antígenos latentes ou líticos. O IFA para a detecção de anticorpos contra o antígeno nuclear associado à latência (LANA, do inglês *latency-associated nuclear antigen*) é considerado de alta especificidade, contudo a técnica é laboriosa (ULDRICK et. al., 2011; CAHÚ, 2015; FAJGENBAUM et al., 2017).

Outro teste sorológico, o ensaio imunoenzimático (ELISA, do Inglês *Enzyme-Linked Immunosorbent Assay*) utilizando proteínas recombinantes, partícula viral intacta/lisada ou anticorpos contra os antígenos estruturais e não estruturais do HHV-8, como o K8.1, (*Open Read Frame/Quadro de leitura aberta do gene*), a ORF 65 e a ORF 73/LANA tem sido testadas (CHATLYNNE et. al., 1998; MAGRI et. al., 2009; SPIRA et. al., 2000).

O HHV-8 pode ser cultivado a partir de lesões de pele de pacientes com SK-AIDS, através de linhagem celular de rim embrionário humano, HEK293 (FOREMAN et. al., 1997; CAHÚ, 2015).

Em relação às técnicas moleculares, a reação em cadeia da polimerase (PCR) para a detecção do HHV-8-DNA a partir de células mononucleares de sangue periférico (PBMC) de indivíduos infectados é um bom indicador de desenvolvimento do SK (EDELMAN, 2005). A reação em cadeia da polimerase em tempo real (RT-PCR) apresenta boa sensibilidade com limite de detecção de 1-6 cópias (QU et. al., 2010; SPEICHER et al., 2015). No entanto, autores aconselham o uso de mais técnicas associadas a PCR como por exemplo, a imunohistoquímica (IMH), pois o ambiente dos laboratórios de patologia ou locais de coleta geralmente apresentam alto nível de contaminação das amostras, sobretudo em países ou locais que dispõem de poucos recursos (SPEICHER et al., 2015).



Embora a detecção de anticorpos através de ensaios sorológicos seja importante no diagnóstico da infecção em indivíduos com SK-AIDS co-infectados HHV-8/HIV, pode não ser possível a detecção de anticorpos em todos os pacientes, especialmente, pelo IFA-LANA, em razão da imunodeficiência grave. Autores relataram que a média do nível de anticorpos contra a proteína K8.1 do ciclo lítico pode aumentar durante os primeiros 12 meses de TARV, mas após esse período ocorre um declínio, podendo ocorrer resultados falso negativos nos testes sorológicos (BROCCOLO et al., 2016). Além disso, De Souza et. al. (2007) propõe selecionar apenas pessoas vivendo com HIV/AIDS que apresentem contagem de CD4+ maior que 300 células/mm<sup>3</sup>, quando utilizar testes sorológicos para detecção de anticorpos contra antígenos de latência. Ao contrário do que ocorre com os testes sorológicos, a PCR não apresenta interferência da contagem de linfócitos T-CD4+. Altos títulos de anticorpos, principalmente os líticos, apresentam correlação com a carga viral do HHV-8 a partir de amostras de PBMC, confirmando a importância preditiva dos mesmos no desenvolvimento do SK (MAGRI et. al., 2009; BROCCOLO et al., 2016).

### 3.3. Caracterização do Sarcoma de Kaposi (SK)

A designação sarcoma, derivada do Grego *sarkos* (carne) e *oma* (tumor), compreende um grupo heterogêneo de neoplasias mesenquimatosas que se divide em dois tipos principais: sarcomas ósseos primários e sarcoma de partes moles (nos quais se incluem os sarcomas cutâneos) (FERNANDES et. al., 2012).

O sarcoma de Kaposi (SK) é um tumor linfoangioproliferativo raro, multifocal, descrito em 1872 por Moritz Kaposi. Histologicamente caracteriza-se pela proliferação de células fusiformes derivadas do endotélio, pela presença de permeabilidade vascular e pela presença de infiltrado inflamatório. Esta doença afeta sobretudo a pele e mucosas, podendo atingir igualmente gânglios linfáticos e órgãos viscerais. Apesar de histologicamente se tratar de uma única entidade, o SK apresenta uma grande variabilidade epidemiológica e clínica (MANSINHO et. al., 2015).

#### 3.3.1. Formas Clínicas de SK

Existem quatro variantes clínico-epidemiológicas conhecidas que possuem as mesmas características histológicas e parecem estar associadas à infecção pelo HHV-8, segundo classificação descrita por STEBBING et. al. (2003). De acordo com sua apresentação, as manifestações clínicas de SK são:

1. Clássico ou esporádico (mais prevalente na América do Norte, em descendentes de judeus do leste europeu e de povos do Mediterrâneo): mais frequente em homens idosos.
2. Africano/endêmico (principalmente regiões ao Sul do Saara): mais frequente em crianças e adultos jovens negros.
3. Iatrogênico/imunossupressão: mais frequente em pacientes transplantados ou em uso de imunossupressores.
4. Epidêmico/associado à infecção pelo HIV: mais frequente em homens adultos jovens homossexuais e bissexuais (KALIL et. al., 2010; SIB, 2017).

### 3.3.2. Fatores de risco para SK

Vários fatores de risco e agentes etiológicos têm sido associados ao desenvolvimento de determinados sarcomas cutâneos e de partes moles, tais como: exposição à radiação ionizante, exposição ocupacional a químicos (cloreto de vinilo, dioxinas, pesticidas, arsênico), linfedema, infecção pelo HHV-8, síndromes genéticas (doença de Von Recklinghausen, síndrome de Gardner, retinoblastoma, síndrome de Li-Fraumeni), traumatismo, mas a maior parte dos casos surge espontaneamente. Nos últimos anos têm sido descritas alterações citogenéticas subjacentes, não só alterações específicas de características citogenéticas e cariótipos simples (genes de fusão e mutações pontuais), mas também alterações inespecíficas com cariótipos complexos (FERNANDES et. al., 2012), gênero, etnia, homens que fazem sexo com homens (HSH), deficiência imunológica causada por infecção ou medicamento situações de hipóxia, grande aumento de citocinas inflamatórias e estresse oxidativo (YE et al., 2011; GOVINDAN, 2016).

### 3.3.3. Sintomatologia de SK

Ao contrário da forma clássica, o SK em pacientes com AIDS pode ser uma doença disseminada e de rápida evolução, causando significativa mortalidade. Atualmente, porém, devido a elevada eficácia dos antirretrovirais no controle do HIV, o SK é mais prevalente e agressivo nas regiões mais endêmicas como: África, Ásia (WHO, 2014; ISAACS et al, 2016; UNAIDS, 2017). Com o aumento da sobrevivência dos pacientes HIV/AIDS também é esperado um aumento do número de todos os cânceres, inclusive o SK nessa população (DITTMER; DAMANIA, 2016).

O envolvimento da pele é o sintoma mais característico e comum, acometendo principalmente membros inferiores, face, mucosa oral e genitália. As lesões variam entre manchas e pequenos nódulos de formato arredondado. As cores podem variar entre roxo, vermelho e marrom. As lesões costumam ser assintomáticas, não doem e não causam comichão. Além das típicas lesões na pele, o sarcoma de Kaposi também é muito comum na mucosa oral, acometendo cerca de 30% dos pacientes. O palato (céu da boca) e a gengiva são os locais mais afetados (BRASIL, 2017; SIB, 2017; KATANO, 2018).

Em pacientes imunocomprometidos, o sarcoma de Kaposi pode se desenvolver em órgãos internos, sendo o trato respiratório e gastrointestinal os mais comuns. Nestes casos, os sintomas são semelhantes ao de qualquer outro tumor local, como falta de ar, tosse com ou sem sangue no escarro, dor torácica, sangramento nas fezes, obstrução intestinal e diarreia (BRASIL, 2017; UNAIDS, 2017).

#### 3.3.4. Tratamento do SK

O SK está entre os cânceres mais angiogênicos conhecidos em seres humanos e apresenta boa resposta as diversas estratégias terapêuticas (OHE et. al.; 2010; DITTMER; DAMANIA, 2016). No que diz respeito à terapêutica da forma clássica e endêmica do sarcoma de Kaposi, dada a ausência de tratamentos eficazes na erradicação da infecção por HHV-8, não é possível alcançar a cura, já que esta doença irá recidivar localmente ou à distância por ser mantido ativo o seu mecanismo etiopatogênico. Contudo, foram desenvolvidas múltiplas estratégias para a abordagem desta doença, tendo como objetivo a palição de sintomas, diminuindo o tamanho das lesões cutâneas ou viscerais, atrasando ou prevenindo a progressão da doença (MANSINHO et. al., 2015).

É inequívoco que os doentes com infecção por VIH devem ser submetidos a terapêutica antirretroviral (TARV), a necessidade de terapêutica adicional e a escolha entre as várias opções disponíveis, vão depender da extensão e agressividade da doença, bem com o estado imunológico do doente, carga viral e *performance status*. A terapêutica localizada, como já referida, pode ser utilizada para paliar sintomas ou para efeitos cosméticos, enquanto a terapêutica sistêmica é utilizada para doença extensa, contudo com a ressalva que se trata já de um doente francamente imunocomprometido. Existe também a possibilidade de realizar radioterapia para tratar doença sintomática, extensa o suficiente para não ser possível a

realização de terapêuticas locais, mas não para realizar terapêutica sistêmica (MANSINHO et al., 2015).

A Doxorubicina Lipossômica (DL), a Daunorrubicina, outras formulações de Antraciclinas e o Taxol constituem a base do tratamento para o SK. Os anticorpos neutralizantes do fator de crescimento de células-tronco VEGF como o Bevacizumabe e os inibidores da tirosina quinase (RTK), como o imatinibe, têm eficácia no SK. Estudos clínicos também começaram a investigar o papel da Talidomida, da Lenalidomida e da Pomalidomida no tratamento de SK (DITTMER; DAMANIA, 2016; GOVINDAN, 2016; FAJGENBAUM et al., 2017).

## CONSIDERAÇÕES FINAIS

A qualidade de vida e sobrevivência de um portador de HIV depende de vários fatores e um deles é a compreensão melhor do ciclo de infecção do HHV-8 e seu diagnóstico precoce. Infelizmente os laboratórios e hospitais no Brasil ainda não disponibilizam a coleta e acompanhamento real dos dados epidemiológicos de diagnóstico e seguimento dos pacientes com HIV que evoluem para o SK. Dessa forma, os dados epidemiológicos relatados não foram conclusivos no Brasil.

Outro fator preocupante é a dificuldade de diagnóstico conclusivo para o SK, sobretudo em sua fase inicial. O estudo de novas moléculas traz boas perspectivas para o diagnóstico e mesmo para o tratamento de SK, atuando de forma específica no controle, por exemplo, da angiogênese e em receptores específicos de reconhecimento celular entre o vírus e a célula hospedeira. Aguardamos ansiosamente pela conclusão desses estudos.

## REFERÊNCIAS

ANDREONI, M. et al. Primary human herpesvirus 8 infection in immunocompetent children. **Journal of the American Medical Association**, v. 287, p. 1295-1300, 2002.

BORGES, J. D. et al. Transmission of Human Herpesvirus Type 8 Infection Within Families in American Indigenous Populations From the Brazilian Amazon. **The Journal of Infectious Diseases**, v. 205, p. 1869–1876, 2012.

BRASIL. Ministério da Saúde - Secretaria de Vigilância em Saúde - Departamento de Vigilância. **Prevenção e Controle das Infecções Sexualmente Transmissíveis, do HIV/Aids e das Hepatites Virais**. Boletim Epidemiológico - Aids e IST. 2017.

BROCCOLO, F. et al. HHV-8 DNA replication correlates with the clinical status in AIDS-related Kaposi's sarcoma. **J Clin Virol**, v. 78, p. 47-52, 2016.

CAHÚ, Georgeta Gertrudes de Oliveira Mendes. **Prevalência e Fatores de Risco da Infecção pelo HHV-8 em Pessoas Vivendo com HIV/AIDS Acompanhadas em Serviço de Referência no Recife/PE. 80f.** Dissertação de Mestrado-Pós-Graduação em Medicina Tropical, Universidade Federal de Pernambuco, Recife/PE, 2015.

CHATLYNNE, L. G. et al. Detection and titration of human herpesvirus-8-specific antibodies in sera from blood donors, acquired immunodeficiency syndrome patients, and Kaposi's sarcoma patients using a whole virus enzyme-linked immunosorbent assay. **Blood**, v. 92, p. 53-8, 1998.

CHIU Y-F. et al. Kaposi's sarcoma-associated herpesvirus stably clusters its genomes across generations to maintain itself extrachromosomally. **The Journal of Cell Biology**, v. 216, n. 9, p. 2745-2758, 2017.

CRUM-CIANFLONE, N. F. et al. Is Kaposi's sarcoma occurring at higher CD4 cell counts over the course of the HIV epidemic? **AIDS**, v. 24, n. 18, p. 2881. 2010.

DE SOUZA, V. A. et al. Seroreactivity to Kaposi's sarcoma-associated herpesvirus (human herpesvirus 8) latent nuclear antigen in AIDS-associated Kaposi's sarcoma patients depends on CD4+ T-cell count. **Journal of Medical Virology**, v. 79, p. 1562–1568, 2007.

DITTMER, D. P.; DAMANIA, B. Kaposi sarcoma-associated herpesvirus: immunobiology, oncogenesis, and therapy. **The Journal of Clinical Investigation**, v. 126, n. 9, p. 3165-3175, 2016.

EDELMAN, D.C. Human herpesvirus 8-A novel human pathogen. **Virology Journal**, v. 2, p. 78, 2005.

ENGELS, E. A. et al. Detection and quantification of Kaposi's sarcoma associated herpesvirus to predict AIDS-associated Kaposi's sarcoma. **AIDS**, v. 17, p. 1847–1851, 2003.

FAJGENBAUM, D. C. et al. International, evidence-based consensus diagnostic criteria for HHV-8-negative/idiopathic multicentric Castlemans disease. **Blood**, v. 129, n. 12, p. 1646-1657, 2017.

FERNANDES, S. et al. CUTANEOUS SARCOMA – From diagnosis to treatment. **Revista SPDV**, v. 70, p 319-330, 2012.

FOREMAN, K.; BONISH, B.; NICKOLOFF, B. Absence of human herpesvirus 8 DNA sequences in patients with immunosuppression-associated dermatofibromas. **Archives of Dermatology**, v. 133, p. 108-9, 1997.

GOVINDAN, B. Recapitulation of acquired immunodeficiency syndrome associated Kaposi's sarcoma. **Indian Journal of Sexually Transmitted Diseases and AIDS**, v. 37, n. 2, p.115-122, 2016.

GRINDE, B. Herpesviruses: latency and reactivation - viral strategies and host response. **J Oral Microbiol**, v. 25, n. 5, 2013.

- IARC. **Monographs on the Evaluation of Carcinogenic Risks to Humans: Biological Agents, A Review of Human Carcinogen.** Lyon, France. International Agency for Research on Cancer, v. 100 B, 2012. Disponível em: <<https://monographs.iarc.fr/list-of-classifications-volumes>> Acesso em 16 de setembro de 2018.
- ISAACS T. et al. Genetic diversity of HHV8 subtypes in South Africa: A5 subtype is associated with extensive disease in AIDS-KS. **J Med Virol**, v. 88, n. 2, p. 292-303, 2016.
- KALIL, J. A. et. al. Sarcoma de Kaposi em Membros Inferiores: relato de caso. **J Vasc Bras**, v. 9, n. 4, 2010.
- KATANO, H. Pathological Features of Kaposi's Sarcoma-Associated Herpesvirus Infection, **Adv Exp Med Biol**, v.1045, p. 357-376, 2018.
- KOURI, V. et al. Kaposi's Sarcoma and Human Herpesvirus 8 in Cuba: Evidence of subtype B expansion. **Virology**, v. 432, p. 361–369, 2012.
- KRISHNAN, H et al. Concurrent expression of latent and a limited number of lytic genes with immune modulation and antiapoptotic function by Kaposi's sarcoma-associated herpesvirus early during infection of primary endothelial and fibroblast cells and subsequent decline of lytic gene expression. **Journal of Virology**, v.78, p. 3601–3620, 2004.
- LAURENT, C.; MEGGETTO, F.; BROUSSET, P. Human herpesvirus 8 infections in patients with immunodeficiencies. **Human Pathology**, v. 39, p. 983–993, 2008.
- MAGRI, M. C. et al. A Comparative Study of the Frequency of Antibody and Titers Against Human Herpesvirus 8 Latent and Lytic Antigens in “At-Risk” Individuals and Among Patients With Kaposi's Sarcoma. **Journal of Medical Virology**, v. 81, p. 1292–1297, 2009.
- MALDONADO, G. C. et al. Estudo clínico de Sarcoma de Kaposi em pacientes com HIV/AIDS, de 1985-1994 e 2005-2014. **Revista HIPE**, v. 14, s. 1, p. 36-41, 2015.
- MANCUSO, R. et al. Intrafamiliar transmission of HHV-8 and seronegative infection in family members of classic Kaposi's sarcoma patients. **The Journal of General Virology**, v. 92, p. 744-751, 2011.
- MANSINHO, A. et. al. Abordagem Terapêutica do Sarcoma de Kaposi-A Importância da Multidisciplinaridade. **Revista SPDV**, v. 73, n. 2, p. 199-208, 2015.
- MOHANNA, S.; MACO, V.; BRAVO, F.; GOTUZZO, E. Epidemiology and clinical characteristics of classic Kaposi's sarcoma, seroprevalence, and variants of human herpesvirus 8 in South America: A critical review of an old disease. **International Journal of Infectious Diseases**, v. 9, p. 239-250, 2005.
- OHE, E. M. D. N. et. al. Sarcoma de Kaposi Clássico Fatal. **An Bras Dermatol**, v. 85, n. 3, p. 375-379, 2010.



OKSENHENDLER, E. et al. Transient angiolymphoid hyperplasia and Kaposi's sarcoma after primary infection with human herpesvirus 8 in a patient with human immunodeficiency virus infection. **The New England Journal of Medicine**, v. 338, p. 1585-90, 1998.

PALELLA, F. J. J. et al. Declining morbidity and mortality among patients with advanced human immunodeficiency virus infection. HIV outpatient study investigators. **The New England Journal of Medicine**, v. 338, p. 853–860, 1998.

PORTER, S.R.; DI ALBERTI, L.; KUMAR, N. Human Herpes Virus 8 (Kaposi's Sarcoma Herpesvirus). **Oral Oncol**, v. 34, p. 5–14, 1998.

QU, L.; JENKINS, F.; TRIULZI, D. J. Human herpesvirus 8 genomes and seroprevalence in United States blood donors. **Transfusion**, v. 50, p. 1050–1056, 2010.

REINHEIMER, C. et al. Do fewer cases of Kaposi's sarcoma in HIV-infected patients reflect a decrease in HHV8 seroprevalence? **Medical Microbiology and Immunology**, v. 200, p. 161–164, 2011.

SAMPAIO, Kamila Magalhães. **Manifestações Dermatológicas Associadas ao Uso da Terapia Antirretroviral em Pacientes Infectados pelo Vírus da Imunodeficiência Humana (HIV): uma revisão de literatura.** 33f. Dissertação de Monografia de Conclusão do Componente Curricular. Universidade Federal da Bahia. Salvador/Bahia, 2013.

SCHNEIDER, J. W.; DITTMER, D. P. Diagnosis and Treatment of Kaposi Sarcoma. **American journal of clinical dermatology**, v. 18, n. 4, p. 529-539, 2017.

SERQUIÑA, A. K.; ZIEGELBAUER, J. M. How herpesviruses pass on their genomes. **The Journal of Cell Biology**, v. 216, n. 9, p. 2611-2613, 2017.

SIB. **Swiss Institute of Bioinformatics.** Host-virus interaction and Characterization of HHV-8. Disponível em: <[https://viralzone.expasy.org/176?outline=all\\_by\\_species](https://viralzone.expasy.org/176?outline=all_by_species)>. Acesso em 16 de setembro de 2018.

SPEICHER, D. J. et al Diagnostic challenges of oral and cutaneous Kaposi's sarcoma in resource-constrained settings. **J Oral Pathol Med**, v. 44, n. 10, p. 842-849, 2015.

SPIRA, T. J. et al. Comparison of serologic assays and PCR for diagnosis of human herpesvirus 8 infection. **Journal of Clinical Microbiology**, v. 38, p. 2174– 2180, 2000.

STEBBING, J. et al. **Disease-associated dendritic cells respond to disease-specific antigens through the common heat shock protein receptor.** **Blood**, v. 102, p. 1806–1814, 2003.

TOZETTO-MENDOZA, T. R. et al. Genotypic distribution of HHV-8 in AIDS individuals without and with Kaposi sarcoma: Is genotype B associated with better prognosis of AIDS-KS? **Medicine**, v. 95, n. 48, p. 1-8, 2016.

ULDRICK, T. S.; WHITBY, D. Update on KSHV epidemiology, Kaposi Sarcoma pathogenesis, and treatment of Kaposi Sarcoma. **Cancer Letters**, v. 305, p. 150–162, 2011.

UNAIDS. **UNAIDS Report on the Global AIDS Epidemic 2017**. Disponível em <[http://www.unaids.org/sites/default/files/media\\_asset/2017\\_data-book\\_en.pdf](http://www.unaids.org/sites/default/files/media_asset/2017_data-book_en.pdf)>. Acesso em: 15 de setembro de 2018.

VUČINIĆ, D. et al. Kaposi's sarcoma in an HIV-negative chronic lymphocytic leukemia patient without immunosuppressive therapy: A case report. **SAGE Open Medical Case Reports**, v. 6, 2018.

WANG, Q. J. et al. Primary human herpesvirus 8 infection generates a broadly specific CD8(+) T-cell response to viral lytic cycle proteins. **Blood**, v. 97, p. 2366-73, 2001.

WEBSTER-CYRIAQUE, J. et al. Oral EBV and KSHV infection in HIV. **Advances in Dental Research**, v. 19, p. 91-95, 2006.

WEST, J. T.; WOOD, C. The role of Kaposi's sarcoma-associated herpesvirus/human herpesvirus-8 regulator of transcription activation (RTA) in control of gene expression. **Oncogene**, v. 22, p. 5150-63, 2003.

WHO. World Health Organization. **Global update on the health sector response to HIV, 2014**. Disponível em: <[http://apps.who.int/iris/bitstream/10665/128196/1/WHO\\_HIV\\_2014.15\\_eng.pdf?ua=1](http://apps.who.int/iris/bitstream/10665/128196/1/WHO_HIV_2014.15_eng.pdf?ua=1)>. Acesso em 17 nov 2015.

YE, F.; LEI, X.; GAO, S-J. Mechanisms of Kaposi's sarcoma-associated herpesvirus latency and reactivation. **Adv Virol**, 2011.